Литература

1. Герок В. Заболевания печени и желчевыделительной системы. – М.: МЕДпресс-информ, 2009. – 199 с.
2. Доскина Е.В. Метаболический синдром – это очень серьезно! // Диабет. Образ жизни. – 2007; 3: 57–59.
3. Лазебник Л.Б., Звенигородская Л.А. Метаболический синдром и органы пищеварения. – М., 2009. – 177с.
4. Обменно-воспалительные заболевания билиарного тракта у детей (алгоритмы диагностики и лечения): учебно-методическое пособие / под ред. Л.А. Харитоновой, А.М. Запруднова. – М., 2010. – 36 с.
5. Ройтберг Г.Е. Метаболический синдром. – М.: МЕДпресс-информ, 2007. – 223 с.
6. Успенский Ю.П., Балукова Е.В. Метаболический синдром и неалкогольный стеатогепатит: причинно-следственный континуум // Consilium Medicum. Гастроэнтерология. – 2009; 1: 39–45.

THE HEPATOBILIARY SYSTEM IN CHILDREN WITH OBESITY AND METABOLIC SYNDROME

T. Bokova, *Candidate of Medical Sciences; Professor* ***N. Ursova,*** *MD*
M. F. Vladimirsky Moscow Regional Research Clinical Institute, Moscow

The paper considers the morphofunctional features of the hepatobiliary system in children and adolescents with obesity and metabolic syndrome (MS). It presents the results of the use of ursodeoxycholic acid in their combination therapy aimed at improving the morphofunctional status of the liver and bile passages and at reducing the risk of MS in childhood.

Key words: children, obesity, metabolic syndrome.

Журнал «Экспериментальная и клиническая дерматокосметология»

предоставляет широкому кругу специалистов — дерматологов, косметологов, врачей смежных специальностей и научных работников современную достоверную информацию о новых методах диагностики, профилактики и лечения в области эстетической медицины, аппаратной косметологии и лазерной технологии



Подписаться можно с любого месяца

Подписной индекс
по каталогу «Роспечать» – **82021**
по каталогу «Пресса России» – **12148**
по каталогу «Почта России» – **73187**
Подписка на электронную версию журнала на сайте www.rusvrach.ru

ИСПОЛЬЗОВАНИЕ ГЕМОСТАТИЧЕСКОЙ ГУБКИ ПРИ ГАСТРОИНТЕСТИНАЛЬНЫХ КРОВОТЕЧЕНИЯХ У ДЕТЕЙ

А. Рыжов[1], кандидат медицинских наук,
В. Петлах[2], доктор медицинских наук, **В. Боровицкий**[1]
[1]Детская городская клиническая больница № 9 им. Г.Н. Сперанского, Москва,
[2]Московский НИИ педиатрии и детской хирургии
E-mail: vladimirip@front.ru

Эффективность остановки у детей гастроинтестинальных кровотечений путем эндоскопического гемостаза с использованием препарата Тахокомб составила 93%. Авторы используют оригинальное устройство для доставки пластины к источнику кровотечения.

Ключевые слова: гастродуоденальные кровотечения, дети, эндоскопический гемостаз, Тахокомб.

Среди причин кровотечений из верхних отделов желудочно-кишечного тракта (ЖКТ) у детей – эрозивно-язвенные повреждения слизистой оболочки (пищевода, желудка, двенадцатиперстной кишки) при язвенной болезни, лекарственных язвах, портальной гипертензии с развитием варикоза вен пищевода; болезнях и состояниях, характеризующихся повышенной кровоточивостью (болезнь Виллебранда, гемофилии, тромбоцитопении, сосудистые заболевания), а также так называемых редких заболеваниях ЖКТ (синдром Мэллори–Вейса, болезнь Рендю–Вебера–Ослера, синдром Пейтца–Егерса и др.). Гастроинтестинальными кровотечениями осложняются стрессорные язва и эрозии при тяжелом течении заболеваний, механических и термических поражениях [1, 2, 8].

Рис. 1. Зонд для эндоскопического гемостаза с помощью пластины Тахокомб

Эндоскопические технологии позволяют не только эффективно выявлять источник кровотечения и прогнозировать риск развития его рецидива, но и активно воздействовать на него. Являясь альтернативой хирургическому методу, они имеют ряд преимуществ: лечение менее травматично, сочетается с диагностикой и выполнимо в объеме одной процедуры [5, 7].

Среди различных способов эндоскопического гемостаза, к которым относятся медикаментозные, физические и механические методы остановки кровотечения, особое место занимает метод аппликации гемостатической губки (препарат Тахокомб фирмы Nycomed), хорошо зарекомендовавший себя в различных областях хирургической практики [9–11]. Однако применению эндоскопического аппликационного гемостаза с использованием гемостатической губки посвящено небольшое количество публикаций [3, 4].

В Детской городской клинической больнице № 9 им. Г.Н. Сперанского Москвы с 1998 по 2009 г. находились на лечении 277 больных с кровотечением из верхних отделов ЖКТ. Эндоскопическая остановка кровотечения с использованием гемостатической губки Тахокомб была выполнена у 28 (10,1%) детей. По возрасту пациенты распределились следующим образом: до 1 года – 3 ребенка, от 1 года до 3 лет – 7, от 4 до 7 лет – 11, от 8 до 15 лет – 7.

Фиброэзофагогастродуоденоскопию (ФЭГДС) выполняли под общей анестезией с сохранением спонтанного дыхания; при тяжелом состоянии больных им проводили интубацию трахеи и искусственную вентиляцию легких.

Эндоскопическое исследование выполняли по стандартной методике, последовательно изучали все отделы пищеварительного тракта: пищевод, кардиальный отдел желудка, тело и дно желудка, антральный и препилорический отделы, луковицу двенадцатиперстной кишки, двенадцатиперстную кишку до дуоденоеюнального перехода. Особое внимание уделяли терминальному отделу пищевода, кардиальному и препилорическому отделам желудка, луковице двенадцатиперстной кишки и бульбодуоденальному переходу, так как эти отделы поражались наиболее часто.

Выполнение ФЭГДС у детей в возрасте до 1 года имело ряд особенностей. Так, применение «детских эндоскопов» с диаметром биопсийного канала 2,2 мм ограничивало врача, проводившего манипуляцию, в выборе аксессуаров для эндоскопического гемостаза. Эндоклипатор Olympus возможно было использовать только с минимальным диаметром канала (2,8 мм). В связи с анатомическими особенностями желудка (малые размеры, расположение входа в привратник под острым углом по отношению к дну желудка) выполнение манипуляции на инверсии весьма затруднительно.

При ФЭГДС первоначально определяли источник кровотечения. Если его не удавалось визуализировать из-за большого количества крови, промывали желудок охлажденной до 8–10°С («ледяной») водой с помощью толстого зонда, после чего возобновляли эндоскопическое исследование. При оценке интенсивности кровотечения использовали общепризнанную классификацию Forrest.

Для проведения пластины Тахокомб в желудок и двенадцатиперстную кишку применялось разработанное нами оригинальное устройство [6], представляющее собой зонд-проводник длиной 600 мм и диаметром 5 мм (рис. 1). Рабочий (дистальный) конец устройства состоит из трубки диаметром 10 мм и длиной 50 мм. Внутри зонда-проводника

Уникальная КЛЕЕВАЯ композиция фибриногена, тромбина и коллагена для БЫСТРОЙ обработки тканей операционной раны

Это ПРОСТОЕ и эффективное решение в СЛОЖНОЙ ситуации

- Быстрый и надёжный окончательный гемостаз за 3–5 минут
- Обеспечивает герметизацию, непроницаемую для жидкости и воздуха
- Подвергается естественной биодеградации за 3–6 недель
- Готов к применению, не требует никакой подготовки

NYCOMED

www.tachocomb.ru
www.nycomed.ru

Тахокомб®
Совершенная композиция

5RV00857

ООО «Никомед Дистрибьюшн Сентэ»: ул. Усачева, 2, стр. 1, 119048, Москва. Т.: (495) 933 5511, 502 1626, ф.: (495) 502 1625, www.nycomed.ru. Информация для специалистов здравоохранения. Рег. уд. МЗ РФ: П № 012888/01 от 19.12.2007.
Перед применением ознакомьтесь с инструкцией. Возможны противопоказания.
Реклама

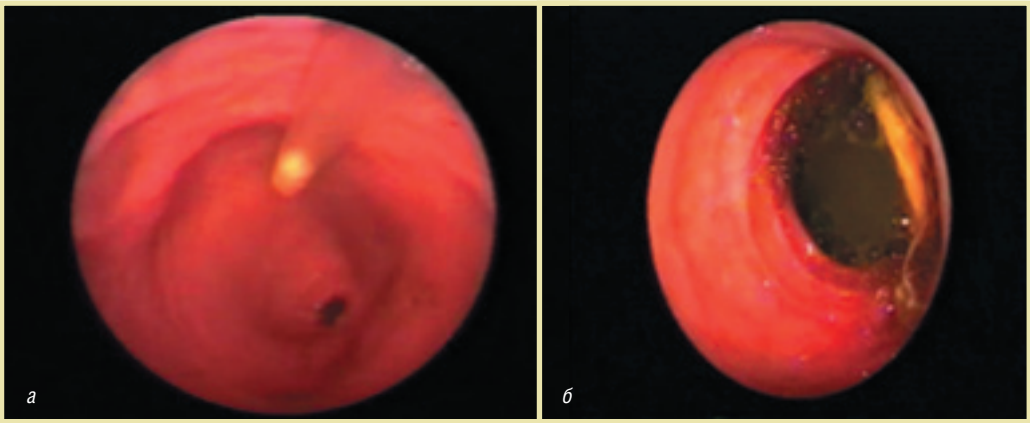

Рис. 2. Этапы проведения пластины Тахокомб (а, б) с помощью зонда-проводника

располагается твердоэластичный шток-толкатель (см. рис. 1). Устройство применялось в комплекте с детскими фиброгастроскопами Pentax FG-24V, Япония.

Применялась следующая техника: пластинку Тахокомб размером 1,5×2,5 см скручивают продольно в трубочку и помещают в контейнер, расположенный в дистальном участке зонда; после выполнения диагностической ФЭГДС и определения показаний для эндоскопического гемостаза препаратом Тахокомб зонд-устройство через рот проводится в желудок под контролем эндоскопа; под визуальным контролем эндоскопа рабочая часть зонда подводится к пораженному участку слизистой оболочки. После этого пластинка Тахокомб выталкивается штоком и прижимается эндоскопическим форцепсом, проведенным через рабочий канал эндоскопа к слизистой (рис. 2).

Этиология выявленных при ФЭГДС кровотечений включала следующие нозологические формы: стрессовые язвы при термической травме – у 24 (86%) больных, язвенную болезнь желудка и двенадцатиперстной кишки – у 3 (11%), стероидные язвы – у 1 (3%) больного.

Тот факт, что преобладающее большинство (86%) составили пациенты со стрессорными язвами на фоне тяжелой термической травмы, объясняется расположением в клинике Центра по лечению больных с термическими поражениями. Для ожоговых больных характерны эрозивно-язвенные поражения слизистой оболочки; у 80% пациентов они были множественными и наиболее часто (60%) локализовались в луковице двенадцатиперстной кишки.

По классификации Forrest пациенты распределились следующим образом: тип 2b – 7 (25%) пациентов; тип 2c – 10 (36%) детей, тип 3 – 11 (39%). У 20 больных выполнен изолированный эндогемостаз, у 8 детей он сочетался с диатермокоагуляцией. Комбинация методов позволяет улучшить условия гемостаза и уменьшить объем повреждения тканей.

В 26 случаях аппликации Тахокомба обеспечили надежный гемостаз; у 2 пациентов с артериальным язвенным кровотечением для окончательной остановки его потребовалось эндоклипирование. Таким образом, эффективность эндоскопического гемостаза с использованием гемостатических пластин Тахокомб составила в наших наблюдениях 93%.

Всем детям, перенесшим кровотечение, проводились патогенетическое лечение основного заболевания, а также профилактическая медикаментозная противоязвенная и гемостатическая терапия. В остром периоде после кровотечения дополнительно внутривенно вводили H_2-блокаторы (фамотидин; средняя суточная доза – 1–2 мг/кг у детей с массой тела >10 кг в 2 приема, при массе <10 кг – в 3 приема). После ликвидации острого состояния применяли ингибиторы протонной помпы (омепразол – по 20 мг 2 раза в день в течение 10 дней вместе с де-нолом – по 120 мг 4 раза в день в течение 10 дней).

Основными показаниями для применения препарата Тахокомб являются: кровотечение (типа по Forrest) в стадии 2–3; обширная площадь поражения слизистой оболочки; профилактика развития рецидива кровотечения; неэффективность и(или) невозможность использования других методов гемостаза.

Эндогемостаз с применением аппликации пластины Тахокомб можно применять у детей всех возрастных групп, в том числе у новорожденных.

Литература

1. Заблодский А.Н. Гастроинтестинальная эндоскопия у детей. – М.: Медицина, 2002. – 288 с.

2. Климанская Е.В., Щербаков П.Л. Эндоскопия в гастроэнтерологии // Детская гастроэнтерология / под ред. А.А. Баранова. – М., 2002. – С. 113–114.

3. Меньшикова И.Л. Опыт применения гемостатической пластины Тахокомб при кровотечениях из желудочно-кишечного тракта и лечении язвенной болезни желудка и двенадцатиперстной кишки // Сб. статей «Тахокомб – пятилетний опыт применения в России», Nycomed. – 2001. – С. 77.

4. Рыжов Е.А. Опыт применения препарата «Тахокомб» для профилактики кровотечений из верхних отделов пищеварительного тракта у детей // Хирургия (Приложение к журналу Consilium Medicum). – 2005; 7 (2): 64–66.

5. Силуянов С.В., Смирнова Г.О., Лучинкин И.Г. Кровотечения из острых язв желудка и двенадцатиперстной кишки в клинической практике // РМЖ. – 2009; 17 (5): 347–353.

6. Устройство для доставки медицинских препаратов в органы человека. Патент РФ на полезную модель № 36612 от 20.03.2004 г. – Автор Рыжов Е.А.

7. Чернеховская Н.Е. Современные технологии в эндоскопии. – М.: РМАПО, 2004. – 136 с.

8. Щербаков П.Л., Смирнова Т.Н., Медведев Б.А. Клинико-эндоскопическая характеристика поражений верхних отделов пищеварительного тракта у детей // Кремлевская медицина. Клинический вестник. – 2000; 1: 17–19.

9. Broelsch C., Frohaus N., de Hemptinne B. et al. TachoSil as haemostatic treatment in hepatic surgery // HPB. – 2005; 7 (1): 28.

10. Carbon R. Evaluation of biodegradable fleece-bound sealing: History, material science, and clinical application. Tissue engineering and biodegradable equivalents. Scientific and clinical applications. Marcel Dekker, 2002.

11. Lang G., Csekeo A., Stamatis G. et al. Efficacy and safety of topical application of human fibrinogen/thrombin-coated collagen patch (TachoComb) for treatment of air leakage after standard lobectomy // Eur. J. Cardiothorac. Surg. – 2004; 25: 160–166.

THE APPLICATION OF A HEMOSTATIC SPONGE TO CHILDREN WITH GASTROINTESTINAL HEMORRHAGES

***A. Ryzhov*[1]*, Candidate of Medical Sciences; **V. Petlakh*[2]*, MD; **V. Borovitsky*[1]
[1]G.N. Speransky Children's City Clinical Hospital Nine, Moscow; [2]Moscow Research Institute of Pediatrics and Pediatric Surgery

The efficiency of gastrointestinal hemorrhage arrest by endoscopic hemostasis with TahoComb was 93%. The authors apply an original device to deliver a plate to the source of bleeding.

Key words: gastroduodenal hemorrhages, children, endoscopic hemostasis, TahoComb.